



PERBANDINGAN GAMBARAN HISTOLOGIS GINJAL MENCIT (MUS MUSCULUS) YANG DIPAPAR RADIASI GELOMBANG ELEKTROMAGNETIK TELEPON SELULER 3G DAN 4G

Arya Fadlilah Pradana^{1*}, Almas Nada Salsabila¹, Dewi Ratna Sari², Rosy Setiawati³, Joni Susanto²

¹Fakultas Kedokteran, Universitas Airlangga, Jl. Mayjen Prof. Dr. Moestopo No. 47 Surabaya 60131, Indonesia

²Departemen Anatomi, Histologi, dan Farmakologi, Fakultas Kedokteran, Universitas Airlangga, Jl. Mayjen Prof. Dr. Moestopo No. 47 Surabaya 60131, Indonesia

³Departemen Radiologi, Fakultas Kedokteran, Universitas Airlangga, Jl. Mayjen Prof. Dr. Moestopo No. 47 Surabaya 60131, Indonesia

*aryafp99@gmail.com

ABSTRAK

Paparan radiasi gelombang elektromagnetik telepon seluler dapat menyebabkan stres oksidatif pada ginjal. Radiasi yang dipancarkan mungkin lebih banyak diabsorpsi oleh ginjal karena telepon seluler sering dibawa di sabuk / saku celana. Penelitian ini bertujuan untuk mengetahui perbandingan gambaran histologis ginjal mencit (*Mus musculus*) yang diinduksi radiasi gelombang elektromagnetik telepon seluler 3G dan 4G. Penelitian ini menggunakan sampel 29 ekor mencit yang dibagi ke dalam 3 kelompok, yaitu kelompok tanpa paparan, kelompok dengan paparan radiasi elektromagnetik 3G, dan kelompok dengan paparan radiasi elektromagnetik 4G. Paparan diberikan dengan durasi 1 jam/hari selama 30 hari. Ciri histologis yang diukur adalah luas glomerulus dan luas ruang kapsula bowman. Kami mengamati bahwa tidak ada perbedaan antara kelompok 3G dan 4G pada luas glomerulus ($p > 0,05$) dan luas ruang kapsula bowman ($p > 0,05$). Dapat disimpulkan bahwa tidak ada perbedaan gambaran histologis ginjal mencit (*Mus musculus*) yang diinduksi radiasi gelombang elektromagnetik telepon seluler 3G dan 4G.

Kata kunci: elektromagnetik; ginjal; mus musculus; radiasi; stres oksidatif

COMPARISON OF THE HISTOLOGY OF MICE (MUS MUSCULUS) KIDNEY INDUCED BY 3G AND 4G CELLULAR PHONE ELECTROMAGNETIC RADIATION

ABSTRACT

*Exposure to cell phone electromagnetic radiation may cause oxidative stress to the kidneys. Radiation emitted may be more absorbed by the kidneys because cell phones are often carried in a belt / trouser pocket. The aim of this study is to determine the comparison of the kidney histological features of mice (*Mus musculus*) induced by 3G and 4G cellular phone electromagnetic radiation. This study used a sample of 29 mice which were divided into 3 groups, group without exposure, group with exposure to 3G electromagnetic radiation, and group with exposure to 4G electromagnetic radiation. Exposure is given with a duration of 1 hour/day for 30 days. Histological features that measured are the areas of glomerulus and bowman's capsule space. We observed that there is no difference between 3G and 4G groups in the area of glomerulus ($p > 0,05$) and bowman's capsule space ($p > 0,05$). In conclusion, there is no difference in the histology of the mouse (*Mus musculus*) kidney induced by 3G and 4G cellular phone electromagnetic radiation.*

Keywords: electromagnetic; kidney; mus musculus; radiation; oxidative stress

PENDAHULUAN

Kehidupan masyarakat modern tidak bisa terlepas dari penggunaan alat elektronik. Salah satu alat yang paling banyak dipakai sehari-hari adalah telepon seluler. Sebuah survey di Australia menunjukkan bahwa sekitar sembilan dari sepuluh orang Australia melaporkan bahwa hidup mereka tidak bisa 'berjalan seperti biasa' jika tiba-tiba hidup tanpa telepon seluler mereka (Wajcman et al., 2007). Seiring berjalannya waktu, pengguna telepon seluler semakin meningkat dan berasal dari banyak kelompok usia. Mulai dari anak-anak, dewasa, bahkan lansia saat ini banyak menggunakan telepon seluler. Pada tahun 2016, diperkirakan 62,9 persen dari populasi di seluruh dunia memiliki telepon seluler. Pada 2019 diperkirakan jumlah pengguna telepon seluler mencapai 4,68 miliar (Statista, 2016).

Saat ini, teknologi komunikasi seluler 4G, banyak digunakan di seluruh dunia. Pada tahun 2010, jumlah pelanggan seluler 4G mencapai 1,18 juta di dunia. Diperkirakan pada 2020, jumlah ini meningkat sampai 1,8 miliar (Statista, 2011). Dari banyaknya jumlah pengguna tersebut, orang yang bahkan tidak menggunakan telepon genggam pun dapat terpapar oleh pengguna lain di lingkungan sekitarnya.

Akhir-akhir ini, penelitian mengenai dampak radiasi gelombang elektromagnetik dari telepon genggam banyak diteliti. Dari berbagai penelitian terhadap hewan coba, didapatkan bahwa gelombang elektromagnetik memberikan dampak pada berbagai organ, seperti otak (Saikhedkar et al., 2014), testis (Bahaodini et al., 2015), dan ginjal (Ishaq Khayyat, 2011; Zare et al., 2007).

Ginjal adalah organ ekskresi yang memiliki banyak peran penting pada manusia. Kerusakan pada organ ginjal dapat mengakibatkan banyak komplikasi penyakit, diantaranya penyakit kardiovaskular, sistem endokrin dan metabolisme, dan sistem saraf pusat (Bello et al., 2017). Diantara mekanisme penyebab kerusakan ginjal adalah stres oksidatif, salah satunya akibat radiasi gelombang elektromagnetik (Ragy, 2015). Radiasi gelombang elektromagnetik yang dipancarkan mungkin lebih banyak diabsorpsi ginjal karena telepon seluler (ponsel) sering dibawa saku celana / sabuk (Oktem et al., 2005). Beberapa studi melaporkan beberapa bentuk gambaran pada ginjal yang dipapar radiasi gelombang elektromagnetik. Ishaq Khayyat (2011) melaporkan atrofi glomerulus dan dilatasi ruang kapsula bowman, sedangkan Zare et al. (2007) melaporkan pembesaran glomerulus dan penyempitan ruang kapsula bowman (Ishaq Khayyat, 2011; Zare et al., 2007). Unit anatomis ginjal yang terekspos ke *reactive oxygen species* adalah glomerulus (Tamay-Cach et al., 2015). Fungsi dan struktur glomerulus ini dapat rusak bila radikal bebas ini mencapai konsentrasi tertentu (Duni et al., 2019; Tamay-Cach et al., 2015).

Perbandingan efek radiasi telepon seluler 3G dan 4G belum banyak diteliti, terlepas dari banyaknya penelitian mengenai dampak gelombang elektromagnetik terhadap berbagai organ. Salah satu penelitian mengenai efek radiasi telepon seluler pernah dilakukan oleh Ali et al. pada tahun 2016 yang meneliti perbandingan efek radiasi telepon seluler 2G, 3G dan 4G pada serebelum (Ali et al., 2017). Pada penelitian tersebut, didapatkan efek kerusakan yang lebih besar pada paparan telepon seluler 4G dibandingkan 3G dan 2G. Namun, dampak paparan gelombang elektromagnetik 4G dibandingkan 3G terhadap organ lain, salah satunya ginjal belum pernah diteliti. Oleh karena itu, diperlukan penelitian lebih lanjut mengenai efek radiasi gelombang elektromagnetik telepon seluler 3G dan 4G pada ginjal untuk menganalisis perbedaan luas ruang kapsula bowman dan luas glomerulus setelah terpapar gelombang elektromagnetik tersebut.

METODE

Sampel penelitian ini, 29 ekor mencit diberikan waktu adaptasi selama 14 hari. Jika ada yang sakit atau mati akan dikeluarkan dari kandang. Kelompok kontrol tidak diberikan paparan radiasi elektromagnetik telepon seluler. Kelompok *sham* tidak diberikan paparan radiasi elektromagnetik telepon seluler, tetapi ditaruh dalam wadah yang sama seperti kelompok 3G dan 4G dengan durasi 1 jam/hari selama 30 hari. Adanya kelompok *sham* bertujuan untuk mengetahui apakah wadah mencit khusus memberikan pengaruh pada ginjal mencit. Kelompok 3G dan 4G masing-masing diberikan paparan radiasi elektromagnetik 3G dan 4G sesuai kelompok dengan durasi 1 jam/hari selama 30 hari. Dua puluh empat jam setelah hari ke 30, semua kelompok diterminasi dengan cara inhalasi dengan eter lalu diambil ginjal kanannya untuk kemudian dibuat preparat. Selanjutnya dilakukan pemeriksaan mikroskopis dengan perbesaran total 400 X untuk mengukur luas kapsula bowman dan luas glomerulus. Hasil pemeriksaan mikroskopis kemudian dilakukan pendataan dan dianalisis menggunakan SPSS.

HASIL

Sampel dari studi ini berjumlah 29 mencit yang dibagi ke dalam 4 grup, yaitu kontrol, *sham*, 3G, and 4G. Hasil dari pengukuran dapat dilihat pada tabel 1 dan 2.

Tabel 1.
Rerata luas ruang kapsula bowman

	Kontrol (n=6)	<i>Sham</i> (n=6)	3G (n=6)	4G (n=5)	nilai p
Rerata luas ruang kapsula bowman (μm)	851.141 \pm 77.752	883.776 \pm 238.137	776.431 \pm 127.933	1068.702 \pm 596.380	0,737

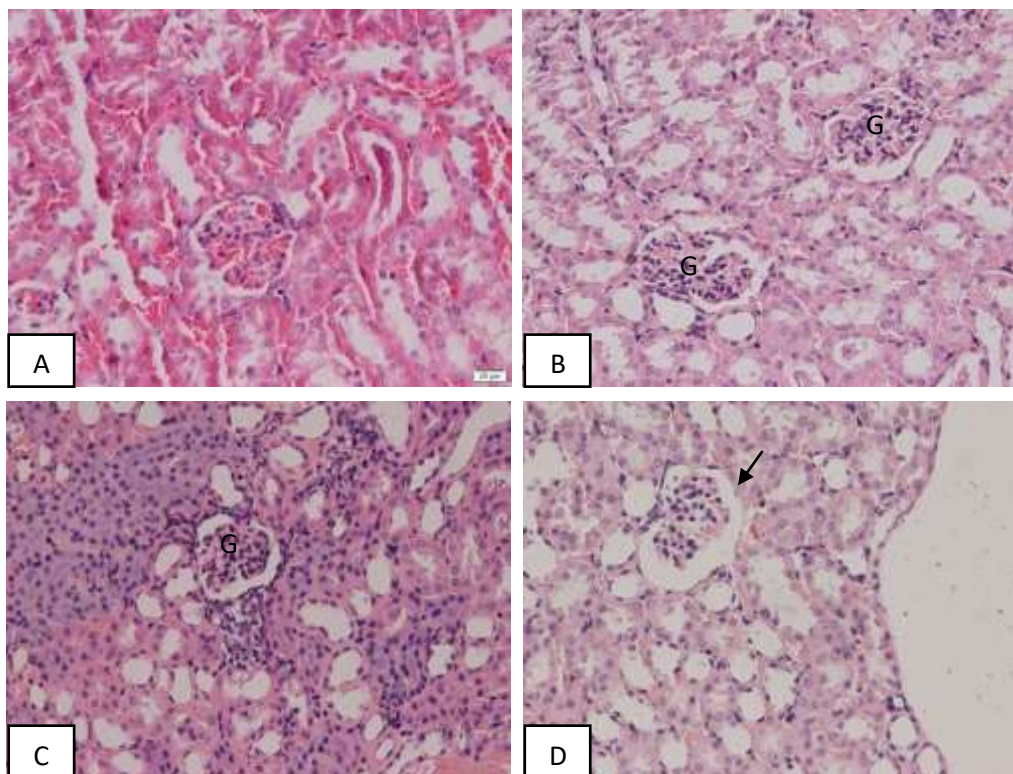
Rerata luas ruang Kapsula Bowman paling besar terdapat pada kelompok 4G dan rerata paling kecil pada kelompok 3G. Hasil uji Kruskal Wallis menunjukkan tidak terdapat perbedaan signifikan diantara seluruh kelompok pada data rerata luas ruang kapsula bowman ($p > 0,05$).

Tabel 2.
Rerata luas glomerulus

	Kontrol (n=6)	<i>Sham</i> (n=6)	3G (n=6)	4G (n=5)	nilai p
Rerata luas glomerulus (μm)	2165,096 \pm 318,245	2200,670 \pm 390,707	1756,830 \pm 324,403	2277,029 \pm 368,222	0,085

Rerata luas glomerulus paling besar pada kelompok 4G dan rerata paling kecil terdapat pada kelompok 3G. Hasil uji ANOVA satu arah menunjukkan tidak terdapat perbedaan yang signifikan diantara seluruh kelompok pada data rerata luas glomerulus ($p > 0,05$).

Pada gambar 1, glomerulus kelompok 3G berukuran relatif lebih kecil dibandingkan kelompok kontrol, *sham*, dan kelompok 4G. Pada kelompok 4G, ruang kapsula bowman berukuran relatif lebih besar dibandingkan kelompok kontrol, *sham*, dan kelompok 3G.



Gambar 1. Gambaran mikroskopis sediaan ginjal mencit (*Mus musculus*).

Keterangan: G: Glomerulus. Anak panah: Ruang kapsula bowman. A: Kelompok kontrol, B: Kelompok *sham*, C: Kelompok 3G, D: Kelompok 4G (H&E; 400X).

PEMBAHASAN

Meskipun tidak signifikan, pengurangan luas glomerulus ini mungkin disebabkan oleh adanya kematian sel podosit dan sel mesangial yang merupakan bagian dari glomerulus (Kumar et al., 2017). Beberapa kerusakan yang diakibatkan oleh oksidan pada podosit adalah apoptosis, kerusakan Deoxyribo Nucleic Acid (DNA), dan stres oksidatif lipid dan protein (Gwinner et al., 1999; Neale et al., 1994). Studi oleh Emre et al. (2011) melaporkan adanya hubungan diantara stres oksidatif yang disebabkan oleh gelombang elektromagnetik dengan apoptosis sel. Kerusakan sel mesangial dapat diakibatkan oleh Reactive Oxygen Species (ROS) dan Nitric Oxide (NO) yang memodulasi jalur yang mengubah kerentanan kematian sel oleh apoptosis dan nekrosis (Pfeilschifter & Beck, 2011).

Pembesaran luas glomerulus yang terlihat pada kelompok yang dipapar telepon seluler 4G dapat disebabkan karena adanya hipertrofi sel glomerulus. Sebagai respons terhadap jejas, sel glomerulus dapat mengalami beberapa perubahan sel, salah satunya adalah hipertrofi (Marshall & Shankland, 2006). Hal ini merupakan upaya sel untuk beradaptasi terhadap jejas tersebut (Fitzpatrick & Gordon, 2018). Namun, pembesaran ini tidak memiliki perbedaan bermakna dibanding kelompok lain.

Luas ruang kapsula bowman pada kelompok 3G menunjukkan adanya penurunan dibanding kelompok lain walaupun tidak signifikan. Jejas pada podosit dapat menyebabkan regenerasi sel ini oleh Parietal Epithelial Cells (PEC) yang berada dalam kapsula bowman. PEC ini dapat berproliferasi mengarah ke formasi crescent dan pseudocrescent. Selain itu sel PEC lain dapat bermigrasi ke glomerulus tuft dan memproduksi protein matriks ekstraseluler yang mengarah ke glomerulosklerosis (Miesen et al., 2017; Richard Kitching & Hutton, 2016;

Romagnani, 2011). Jadi kemungkinan terjadinya penurunan luas ruang kapsula bowman dalam penelitian ini disebabkan oleh hal tersebut. Perlu dicatat pula bahwa dalam studi lain ditemukan bahwa terdapat variasi yang cukup lebar pada glomerulus dan kapsula bowman dalam tiap individu (Hoy et al., 2003; Sasaki et al., 2018). Data luas ruang kapsula bowman pada kelompok 4G memiliki nilai standar deviasi yang lebar, hal ini dapat disebabkan oleh adanya data yang memiliki nilai ekstrim sehingga tidak dapat dipastikan apakah hal ini merupakan kejadian yang selalu terjadi atau tidak. Selain itu, perbedaannya dengan kelompok lain juga tidak signifikan.

Perbedaan yang terjadi diantara kelompok 3G dan 4G dapat disebabkan karena perbedaan frekuensi pada kedua kelompok tersebut. Kelompok 3G memancarkan frekuensi 2100 MHz, sedangkan kelompok 4G 1800 MHz. Studi oleh Wessapan & Rattanadecho (2018) melaporkan bahwa nilai SAR maksimum oleh gelombang elektromagnetik berfrekuensi 1800 MHz lebih daripada frekuensi 900 MHz pada jarak dekat seperti pada penelitian ini (Wessapan & Rattanadecho, 2018). Hal ini dapat diartikan bahwa pada frekuensi lebih tinggi memiliki nilai SAR maksimum yang lebih tinggi pula. Perbedaan inilah yang kemungkinan membuat kelompok 3G lebih rentan mengalami apoptosis dibandingkan kelompok 4G. Peneliti menyimpulkan bahwa tidak ada perbedaan bahaya diantara kelompok 3G dan 4G pada ginjal mencit pada penelitian ini, dikarenakan perbedaan yang tidak signifikan diantara kedua kelompok.

Peneliti-peneliti sebelumnya melaporkan hasil yang berbeda-beda. Beberapa studi melaporkan adanya atrofi glomerulus dan pelebaran kapsula bowman pada mencit yang dipapar gelombang elektromagnetik, diantaranya Al-Glaib et al. (2008) (mencit, 850–1900 MHz, 1 jam/hari, 10 hari), Hanafi et al. (2012) (mencit, 900 MHz, 45 menit/hari, 1 bulan), Ishaq Khayyat (2011) (tikus, 900 MHz, 1 jam/hari, 4 minggu). Hasil yang berbeda dilaporkan oleh Zare et al. (2007), yaitu pelebaran glomerulus dan penyempitan kapsula bowman pada hamster yang diberikan paparan gelombang elektromagnetik frekuensi rendah, yaitu 5 Hz dan 50 Hz 4 jam selama 5 hari (Zare et al., 2007). Mugunthan (2014) (mencit, 900-1900 MHz, 45 menit per hari) melaporkan adanya pelebaran glomerulus pada kelompok yang dipapar selama 1-6 bulan kecuali pada paparan 3 bulan. Ia juga melaporkan pelebaran ruang kapsula bowman pada kelompok yang dipapar selama 2,3,4, dan 6 bulan (Mugunthan, 2014). Hasil dari penelitian-penelitian tersebut menunjukkan bahwa perbedaan durasi dan besar frekuensi gelombang elektromagnetik dapat membuat hasil yang berbeda-beda juga.

Penelitian lain yang serupa telah dilakukan oleh (Ali et al., 2017) yang membandingkan organisasi sel purkinje tikus yang dipapar radiasi gelombang elektromagnetik telepon seluler 2G, 3G, dan 4G. Pada penelitian tersebut didapatkan adanya perbedaan diantara seluruh kelompok, kecuali antara kelompok kontrol dengan kelompok 2G. Adanya perbedaan diantara penelitian ini dan penelitian oleh Ali et al. (2017) kemungkinan disebabkan oleh beberapa faktor. Yang pertama, pada penelitian ini terdapat satu telepon seluler yang digunakan yaitu Samsung A2 Core untuk perlakuan kelompok 3G dan 4G, sedangkan pada Ali et al. (2017) menggunakan 2 telepon seluler yaitu QMobile Noir X35 untuk kelompok 3G dan Samsung Galaxy S III untuk kelompok 4G. Perbedaan telepon seluler yang berbeda untuk dua kelompok mungkin menyebabkan perbedaan hasil dengan yang penulis teliti yang hanya menggunakan 1 telepon genggam. Kedua, nilai SAR (Specific Absorption Rate (SAR)) dari Samsung A2 Core (SAR penggunaan dekat kepala : 0.527 W/Kg, SAR pada badan: 1.093 W/Kg) lebih kecil daripada telepon genggam yang digunakan oleh Ali et al. pada tahun 2017 yaitu QMobile Noir X35 (SAR penggunaan dekat kepala : 1.58 W/kg). Untuk SAR Samsung Galaxy S III tidak dapat kami temukan nilainya dikarenakan Samsung Galaxy S III memiliki

banyak model telepon seluler, sedangkan penulis tidak mengetahui model telepon seluler yang digunakan dalam penelitian tersebut. Selain itu Ragy (2015) mendapati peningkatan persentase tingkat oksidan di otak yang lebih banyak dari hati dan ginjal (Ragy, 2015).

SIMPULAN

Tidak terdapat perbedaan luas ruang Kapsula Bowman dan luas glomerulus pada ginjal mencit akibat pajanan radiasi gelombang elektromagnetik 3G dan 4G.

DAFTAR PUSTAKA

- Al-Glaib, B., Al-Dardfi, M., Al-Tuhami, A., Elgenaidi, A., & Dkhil, M. (2008). A Technical Report on the Effect of Electromagnetic Radiation From a Mobile Phone on Mice Organs. *Libyan Journal of Medicine*, 3(1), 8–9. <https://doi.org/10.4176/080107>
- Ali, M., Butt, S. A., & Hamid, S. (2017). Effect of Electromagnetic Field From 2g, 3g and 4g Mobile Phones on the Organization of Purkinje Cell Layer of Rat Cerebellum. *Pakistan Armed Forces Medical Journal*, 67.
- Bahaodini, A., Owjifard, M., Tamadon, A., & Jafari, S. M. (2015). Low frequency electromagnetic fields long-term exposure effects on testicular histology, sperm quality and testosterone levels of male rats. *Asian Pacific Journal of Reproduction*, 4(3), 195–200. <https://doi.org/10.1016/J.APJR.2015.06.001>
- Bello, A. K., Alrukhaimi, M., Ashuntantang, G. E., Basnet, S., Rotter, R. C., Douthat, W. G., Kazancioglu, R., Kottgen, A., Nangaku, M., Powe, N. R., White, S. L., Wheeler, D. C., & Moe, O. (2017). Complications of chronic kidney disease: current state, knowledge gaps, and strategy for action. *Kidney International Supplements*, 7(2), 122. <https://doi.org/10.1016/J.KISU.2017.07.007>
- Duni, A., Liakopoulos, V., Roumeliotis, S., Peschos, D., & Dounousi, E. (2019). Oxidative Stress in the Pathogenesis and Evolution of Chronic Kidney Disease: Untangling Ariadne's Thread. *International Journal of Molecular Sciences*, 20(15). <https://doi.org/10.3390/IJMS20153711>
- Emre, M., Cetiner, S., Zencir, S., Unlukurt, I., Kahraman, I., & Topcu, Z. (2011). Oxidative stress and apoptosis in relation to exposure to magnetic field. *Cell Biochemistry and Biophysics*, 59(2), 71–77. <https://doi.org/10.1007/S12013-010-9113-0>
- Fitzpatrick, S. G., & Gordon, S. C. (2018). Cell Injury, Adaptation, and Necrosis. *Apoptosis and Beyond: The Many Ways Cells Die*, 83–98. <https://doi.org/10.1002/9781119432463.CH5>
- Gwinner, W., Plasger, J., Brandes, R. P., Kubat, B., Schulze, M., Regele, H., Kerjaschki, D., Olbricht, C. J., & Koch, K. M. (1999). Role of xanthine oxidase in passive Heymann nephritis in rats. *Journal of the American Society of Nephrology : JASN*, 10(3), 538–544. <https://doi.org/10.1681/ASN.V103538>
- Hanafi, N., Eid, F., & El-Dahshan, A. (2012). Radiation Emitted From Mobile Phone Induces Amyloidosis Features in Some Tissues of Infant Mice. *The Egyptian Journal of Hospital Medicine*, 47, 132–144.
- Hoy, W. E., Douglas-Denton, R. N., Hughson, M. D., Cass, A., Johnson, K., & Bertram, J. F. (2003). A stereological study of glomerular number and volume: Preliminary findings

- in a multiracial study of kidneys at autopsy. *Kidney International*, 63(83), S31–S37. <https://doi.org/10.1046/J.1523-1755.63.S83.8.X>
- Ishaq Khayyat, L. (2011). The histopathological effects of an electromagnetic field on the kidney and testis of mice. *EurAsian Journal of Biosciences*, 103–109. <https://doi.org/10.5053/ejobios.2011.5.0.12>
- Kumar, V., Abbas, A., & Aster, J. (2017). *Robbins Basic Pathology* (10th ed.). Elsevier. <https://www.elsevier.com/books/robbins-basic-pathology/kumar/978-0-323-35317-5>
- Marshall, C. B., & Shankland, S. J. (2006). Cell cycle and glomerular disease: a minireview. *Nephron. Experimental Nephrology*, 102(2). <https://doi.org/10.1159/000088400>
- Miesen, L., Steenbergen, E., & Smeets, B. (2017). Parietal cells—new perspectives in glomerular disease. *Cell and Tissue Research*, 369(1), 237. <https://doi.org/10.1007/S00441-017-2600-5>
- Mugunthan, D. (2014). *Exposure of mice to 900 - 1900 MHz radiations from cell phone resulting in microscopic changes in the kidney. International Journal of Current Research and Review. 2014, Volume 6, Issue 16; Page.44-49.*
- Neale, T. J., Ojha, P. P., Exner, M., Poczewski, H., Rüger, B., Witztum, J. L., Davis, P., & Kerjaschki, D. (1994). Proteinuria in passive Heymann nephritis is associated with lipid peroxidation and formation of adducts on type IV collagen. *The Journal of Clinical Investigation*, 94(4), 1577–1584. <https://doi.org/10.1172/JCI117499>
- Oktem, F., Ozguner, F., Mollaoglu, H., Koyu, A., & Uz, E. (2005). Oxidative Damage in the Kidney Induced by 900-MHz-Emitted Mobile Phone: Protection by Melatonin. *Archives of Medical Research*, 36(4), 350–355. <https://doi.org/10.1016/J.ARCMED.2005.03.021>
- Pfeilschifter, J., & Beck, K.-F. (2011). Oxidative Stress Injury in Glomerular Mesangium. *Studies on Renal Disorders*, 3–23. https://doi.org/10.1007/978-1-60761-857-7_1
- Ragy, M. M. (2015). Effect of exposure and withdrawal of 900-MHz-electromagnetic waves on brain, kidney and liver oxidative stress and some biochemical parameters in male rats. *Electromagnetic Biology and Medicine*, 34(4), 279–284. <https://doi.org/10.3109/15368378.2014.906446>
- Richard Kitching, A., & Hutton, H. L. (2016). The Players: Cells Involved in Glomerular Disease. *Clinical Journal of the American Society of Nephrology : CJASN*, 11(9), 1664–1674. <https://doi.org/10.2215/CJN.13791215>
- Romagnani, P. (2011). Parietal Epithelial Cells: Their Role in Health and Disease. *Experimental Models for Renal Diseases: Pathogenesis and Diagnosis*, 169, 23–36. <https://doi.org/10.1159/000313943>
- Saikhedkar, N., Bhatnagar, M., Jain, A., Sukhwal, P., Sharma, C., & Jaiswal, N. (2014). Effects of mobile phone radiation (900 MHz radiofrequency) on structure and functions of rat brain. [Http://Dx.Doi.Org/10.1179/1743132814Y.0000000392](http://Dx.Doi.Org/10.1179/1743132814Y.0000000392), 36(12), 1072–1079. <https://doi.org/10.1179/1743132814Y.0000000392>
- Sasaki, T., Tsuboi, N., Haruhara, K., Okabayashi, Y., Kanzaki, G., Koike, K., Kobayashi, A., Yamamoto, I., Ogura, M., & Yokoo, T. (2018). Bowman Capsule Volume and Related

- Factors in Adults With Normal Renal Function. *Kidney International Reports*, 3(2), 314–320. <https://doi.org/10.1016/J.EKIR.2017.10.007>
- Statista. (2011). Number of 4G mobile subscribers worldwide 2010-2020 | Statista. [online] Tersedia dari: <https://www.statista.com/statistics/274774/forecast-of-mobile-phone-users-worldwide/> [Diakses 22 Mar. 2023]
- Statista. (2016). Number of mobile phone users worldwide 2015-2020 | Statista. [online] Tersedia dari: <https://www.statista.com/statistics/226101/global-4g-mobile-subscriber-forecast/> [Diakses 22 Mar. 2023]
- Tamay-Cach, F., Quintana-Pérez, J. C., Trujillo-Ferrara, J. G., Cuevas-Hernández, R. I., Del Valle-Mondragón, L., García-Trejo, E. M., & Arellano-Mendoza, M. G. (2015). A review of the impact of oxidative stress and some antioxidant therapies on renal damage. *Http://Dx.Doi.Org/10.3109/0886022X.2015.1120097*, 38(2), 171–175. <https://doi.org/10.3109/0886022X.2015.1120097>
- Wajcman, J., Bittman, M., Jones, P., Johnstone, L., & Brown, J. (2007). The impact of the mobile phone on work/life balance. *Research School of Social Sciences*, P1–P27.
- Wessapan, T., & Rattanadecho, P. (2018). Temperature induced in human organs due to near-field and far-field electromagnetic exposure effects. *International Journal of Heat and Mass Transfer*, 119, 65–76. <https://doi.org/10.1016/J.IJHEATMASSTRANSFER.2017.11.088>
- Zare, S., Alivandi, S., & Ebadi, A. G. (2007). Histological studies of the low frequency electromagnetic fields effect on liver, testes and kidney in guinea pigs. *World Applied Sciences Journal*, 2(5), 509–511. [http://idosi.org/wasj/wasj2\(5\)/13.pdf](http://idosi.org/wasj/wasj2(5)/13.pdf).