



---

## **TATALAKSANA ANESTESI PADA PASIEN DENGAN SUBDURAL HEMORRHAGE**

**Nadila Ayuni Putri**

Fakultas Kedokteran, Universitas Lampung, Jl Prof. Dr. Ir. Sumantri Brojonegoro No.1, Gedong Meneng,  
Kec. Rajabasa, Kota Bandar Lampung, Lampung 35145, Indonesia  
[nadilaayuni1998@gmail.com](mailto:nadilaayuni1998@gmail.com)

### **ABSTRAK**

Cedera otak traumatik merupakan penyebab terbanyak kecacatan dan kematian pada anak dan orang dewasa. Di Amerika Serikat, terjadi lebih dari 510.000 kasus cedera otak traumatik per tahun pada anak-anak usia 0-14 tahun; 1 dengan 2.000–3.000 di antaranya meninggal setiap tahunnya. Tujuan dari penanganan cedera otak traumatik selain menangani cedera primernya, juga untuk mencegah terjadinya cedera sekunder. Jenis penelitian ini adalah case report. Pada kasus seorang laki-laki 18 tahun mengalami kecelakaan lalu lintas. Pasien dengan diagnosis subdural hemorrhage yang perlu tindakan craniotomy untuk evakuasi hematoma. Status fisik pasien ASA II. Operasi dilakukan dengan anestesi umum, lamanya operasi berlangsung selama 2 jam. Selanjutnya hasil penelitian dianalisis menggunakan jurnal ilmiah yang diperoleh dari google scholar, PubMed, dan NCBI. kata kunci yang digunakan adalah “Anestesi”, “Cedera kepala berat” dan “Subdural hemorrhage”. Hasil dari case report didapatkan bahwa pemilihan fentanyl, propofol, atracurium, sevoflurane dan penggunaan N<sub>2</sub>O sudah tepat pada pasien dengan cedera kepala terkait dengan pertimbangan efek masing-masing obat.

Kata kunci: anestesi; cedera kepala berat; subdural hemorrhage

### ***ANESTHESIA TREATMENT IN PATIENTS WITH SUBDURAL HEMORRHAGE***

#### **ABSTRACT**

*Traumatic brain injury is the leading cause of death and death in children and adults. In the United States, there are more than 510,000 cases of traumatic brain injury per year in children aged 0-14 years; 1 with 2,000–3,000 of them dying each year. The goal of treating traumatic brain injury is not only to treat the primary injury, but also to prevent secondary injury. This type of research is a case report. In the case of an 18-year-old man, he was involved in a traffic accident. Patients with a diagnosis of subdural haemorrhage who need a craniotomy for the cost of a hematoma. ASA II patient's physical status. The operation is carried out in general, the operation lasts 2 hours. Furthermore, the research results were analyzed using scientific journals obtained from google scholar, PubMed, and NCBI. the keywords used were “anesthesia”, “severe head injury” and “subdural haemorrhage”. The results of the case report found that the selection of fentanyl, propofol, atracurium, sevoflurane and the use of N<sub>2</sub>O was appropriate in patients with head injuries related to the consideration of the effects of each drug.*

*Keywords: anesthesia; severe head injury; subdural hemorrhage*

### **PENDAHULUAN**

Perdarahan subdural merupakan salah satu kelainan penyerta pada kasus cedera kepala berat. Insiden perdarahan subdural akut mencapai 12-30% dari pasien yang masuk dengan cedera kepala berat dan terjadi terutama pada usia dewasa muda dibawah 45 tahun dengan penyebab tersering adalah kecelakaan lintas (Apriawati et al., 2019).

SDH terbentuk dari akumulasi darah pada ruang antara arachnoid dan duramater yang terbentuk ketika terjadi robekan vena atau arteri yang berada diantara duramater dan arachnoid. Perdarahan ini dapat berasal dari robeknya bridging veins, terutama terletak dekat dengan sinus sagital superior (Greenberg, 2010). Berdasarkan waktu kejadian dan gambaran CT Scan SDH terbagi menjadi 3 bagian yaitu akut, sub akut, dan kronik (Kaye, 2005).

Penyebab SDH akut yaitu laserasi parenkim (umumnya lobus frontal atau temporal), robekan bridging vein atau vena superficial saat terjadi gaya akselerasi. Sedangkan SDH kronis paling sering dijumpai pada orang tua yang berusia diatas 63 tahun. Otak pada orang tua umumnya mengalami atrofi otak ringan, sehingga menghasilkan rongga subdural yang lebih besar, akibatnya impak/benturan kecil saja dapat menyebabkan terjadinya SDH (Apriawan T, 2017). Cedera kepala diklasifikasikan menurut derajatnya dengan skor Glasgow Coma Scale (GCS) pasca resusitasi, yaitu cedera kepala ringan (GCS 13– 15), cedera kepala sedang (GCS 9–12), dan cedera berat (GCS <8) Perkembangan penatalaksanaan pasien dengan cedera kepala di prehospital dan perawatan intensif telah meningkat dan penatalaksanaannya berbasis dari bukti kejadian yang ada (Li J, 2016).

Pencapaian utama dalam neurosurgical anestesi adalah untuk menjaga perfusi otak dan pengantaran oksigen (O<sub>2</sub>) ke sistem saraf pusat selama tindakan operatif berlangsung. Selama tindakan anestesi keseimbangan antara pasokan dan pengantaran oksigen merupakan hal yang cukup kompleks dan memerlukan pemahaman mengenai efek neurofisiologi dari pemberian obat anestesi untuk mengontrol kesadaran, imobilitas dan efek analgesik (Fukuda K, 2019). Teknik anestesi yang smooth merupakan hal penting, mencegah peningkatan pada tekanan arteri dan vena dan perubahan mendadak pada konsentrasi partial pressure of carbon dioxide (PaCO<sub>2</sub>) yang pada saat bersamaan akan mencegah penurunan oksigenasi otak (Yusuf Hisam, 2013).

## **METODE**

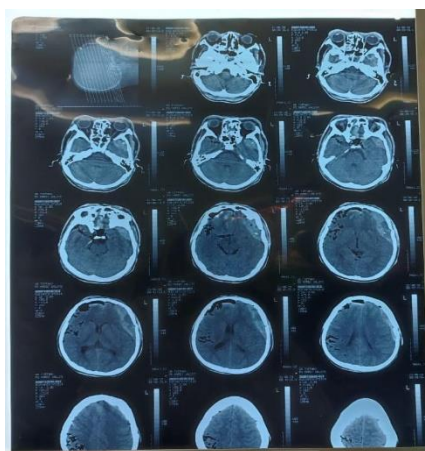
Jenis penelitian ini adalah laporan kasus. Subyek penelitian ini adalah pasien seorang laki-laki 18 tahun mengalami kecelakaan lalu lintas, terjatuh dari sepeda motor. Pasien dilakukan tatalaksana awal, yaitu dengan evaluasi *airway* dengan jalan nafas bebas, *breathing* dengan laju nafas 22-26 x/menit tanpa disertai sumbatan jalan nafas, dan *circulation* dengan tekanan darah 100/60 mmHg dan laju nadi 70x/menit, GCS pasien E3V2M3. Pasien dengan diagnosis subdural hemorrhage yang perlu tindakan craniotomy untuk evakuasi hematoma. Analisis data primer diperoleh dari anamnesis pada keluarga, pemeriksaan fisik, dan pemeriksaan laboratorium. Evaluasi dan pemeriksaan dilakukan pada bulan September 2021 hingga November 2021. Hasil penelitian dianalisis menggunakan jurnal ilmiah yang diperoleh dari google scholar, PubMed, dan NCBI. kata kunci yang digunakan adalah “Anestesi”, “Cedera kepala berat” dan “Subdural hemorrhage”

## **HASIL**

Pasien laki-laki, usia 18 tahun datang ke Rumah sakit Abdul Moeloek jam 20.00 WIB setelah mengalami kecelakaan tunggal, dibawa oleh keluarga dengan kondisi tidak sadar setelah kecelakaan. Riwayat penyakit dahulu disangkal oleh keluarga pasien. Pada pemeriksaan fisik keadaan umum tampak sakit sedang, kesadaran stupor dengan

GCS E3V2M3, tekanan darah 114/64 mmHg, frekuensi nadi 79 x/menit, frekuensi pernafasan 18 x/menit, berat badan 58 kg dan tinggi badan 168 cm. Pada kepala didapatkan luka lecet dan memar pada regio frontalis, pemeriksaan lainnya; konjungtiva anemis (-/-) refleks cahaya (+/+) mata bengkak (+/+) racoon eyes (+/+) dan pemeriksaan secara umum lainnya dalam batas normal. Pasien dilakukan primary survey dan tidak ditemukan adanya masalah pada *airway*, *breathing* dengan oksigenasi 4L/menit menggunakan nasal canul, dan *Circulation* sudah terpasang infus 1 jalur 18 G di tangan kanan dan dilakukan head up 30°.

Kemudian dilakukan Secondary Survey pemeriksaan nervus kranialis dan pemeriksaan laboratorium. Dan dengan rencana akan dilakukan tindakan operatif kraniotomi dari bagian bedah saraf. Diberikan terapi dari bagian saraf dengan pemberian mannitol bertahap 200ml-150ml-150ml, asam tranexamat 500mg/8jam, paracetamol 3x1 gr, injeksi omeprazole 1x1 dan ceftriaxone 2x1. Dilakukan monitoring serta evaluasi tanda-tanda vital dan progresifitas dari keberhasilan terapi. Pemeriksaan Laboratorium Pemeriksaan laboratorium didapatkan hasil hemoglobin 12,1 g/dL, leukosit 13.200 mm<sup>3</sup>, trombosit 194.000/mm<sup>3</sup>, SGOT 72, SGPT 81, ureum 94 mg/dl, kreatinin 0,97 mg/dl, natrium 137mMol/l, kalium 4,1 mMol/L, gula darah sewaktu 124 mg/dl. Pada pemeriksaan CT Scan didapatkan adanya kelainan berupa oedem cerebri, infark peri cornu posteriorventrikel lateralis bilateral, subdural hematoma di regio fronto temporalis sinistra, pneumo encephalos, perdarahan sinus ethmoidalis bilateral dan sphenoidalis. (**gambar 2**).



Gambar 2. CT scan kepala

### **Pengelolaan Anestesi preoperatif**

Pasien dengan derajat II menurut the American Society of Anesthesiologists (ASA) dan skor malampati adalah 2. Perhitungan Estimate Blood Volume (EBV)= 75ml x 58 kg=4.350 mL.

### **Pengelolaan Anestesi Intraoperatif**

Pasien dilakukan anestesi umum dengan diberikan oksigenasi kemudian dilakukan intubasi dengan pemilihan pipa endotrakeal non-kingking ukuran 7,0 mm. Penatalaksanaan anestesi menggunakan anestesi dengan: fentanyl 100 mcg, propofol 120 mg, fasilitas intubasi atracurium 25 mg, asam tranexamat 1000 mg, tramadol 100 mg, atrofing sulfat 0,25 mg, neostigmin 0,5 mg. pemeliharaan anestesi menggunakan

O<sub>2</sub>, N<sub>2</sub>O dan sevoflurane. Operasi berlangsung selama 2 jam dengan hemodinamik stabil dengan rerata tekanan darah 100/70 mmHg, nadi 63 x/menit, saturasi oksigen 99-100 %. (Diagram 1.) Total perdarahan selama operasi 120 cc, produksi urine 200cc, cairan masuk ringer laktat 1250 ml, dan PRC 200 cc. Operasi selesai, pasien dengan preoperative cedera kepala berat GCS 8, dilakukan ekstubasi pasca tindakan operatif dan pasien di rawat di ruang perawatan bedah.

### **Pengelolaan Anestesi Postoperatif**

Pasien di rawat terlebih dahulu di ruangan pemulihan, kemudian dengan hemodinamik stabil pasien diputuskan untuk dilakukan perawatan di ruang perawatan bedah dengan pemberian cairan ringer laktat, manitol 250 cc, injeksi asam tranexamat 2x1, paracetamol 3x1 gr, injeksi omeprazole 1x1, ceftriaxone 2x1.

### **PEMBAHASAN**

Pasien dengan GCS 9, ditatalaksana awal berupa pemasangan OPA, dengan indikasi pemasangan airway definitive pada pasien yang 1) membutuhkan proteksi jalan nafas, yaitu trauma maxillofacial, resiko obstruksi jalan nafas, resiko terjadinya aspirasi, 2) membutuhkan ventilasi atau oksigenasi, dikarenakan pernafasan yang tidak adekuat (takipnea, hipoksia, hipercarbia, dan sianosis), adanya kehilangan darah masif dan membutuhkan resusitasi, cedera kepala tertutup yang berat yang membutuhkan hiperventilasi, dan pada pasien dengan keadaan apnea (Apriawan T, 2017). Sedangkan jika pada cedera kepala berat dengan level GCS kurang dari 8 seharusnya membutuhkan penggunaan airway definitive (misalnya dengan cuffed, endotracheal tube). peninggian kepala 30<sup>0</sup> merupakan hal yang efektif pada pasien ini yang dapat membuat otak relaksasi sehingga tidak terjadi penambahan tekanan intracranial (TIK) (Kaye AH, 2005).

Dalam tindakan intraoperatif pemberian hiperventilasi bertujuan untuk meningkatkan relaksasi otak melalui peningkatan dari menit pemberian ventilasi tetapi tetap mempertahankan PaCO<sub>2</sub> >3.33 kPa, dimana kecepatan onsetnya berlangsung dalam 5 menit (Li J et al., 2016). Pada Pasien ini dilakukan pemberian cairan ringer laktat sebagai cairan isotonis dan mannitol sebagai cairan hipertonis. Cairan isotonis merupakan pemilihan yang baik pada pasien cedera kepala dimana memiliki osmolalitas 274 mOsmol/L, dimana tersebut tidak akan menyebabkan eksaserbasi dari edema cerebri tetapi tidak juga akan mengakibatkan perubahan dari osmolalitas plasma. Cairan hipertonis memiliki osmolalitas 514 mOsmol/L dimana hal tersebut akan menarik cairan dari jaringan dan meningkatkan cairan volume intravascular cardiac output dan tekanan sistolik arterial juga akan menghasilkan perfusi yang lebih baik pada otak (Fukuda K, 2019).

Dengan berbagai pertimbangan fentanyl merupakan opioid pilihan untuk neuroanestesi. Fentanyl memiliki beberapa keuntungan dalam penggunaannya, yaitu menghasilkan analgesia pasca operasi yang baik, mengurangi kebutuhan agen anestesi inhalasi yang berujung dengan mengurangi biaya dengan tujuan akhir ialah mempercepat pemulihan pasien (Yusuf Hisam, 2013). Pada saat induksi anestesi pemakaian fentanil sebagai loading dose dapat diberikan dengan dosis bekisar antara 2-6 ug/kg yang dikombinasi dengan pemakaian agen hipnotik-sedatif yang lain seperti thiopental atau propofol dan pemberian relaksasi otot. Pemeliharaan anestesi dapat digunakan dengan N<sub>2</sub>O (60-70%)

pada O<sub>2</sub>, menggunakan sedikit anestesi inhalasi (Fukuda K, 2019).

Pemilihan propofol berdasarkan pertimbangan yang menguntungkan untuk membantu mengurangi vasokonstriksi cerebral, mengurangi kejadian agitasi, mengurangi kejadian mual dan muntah pada pasien yang dilakukan tindakan craniotomy. Propofol merupakan agen anestesi intravena yang paling sering digunakan dalam praktek sehari-hari. Onset kerja cepat, antimuntah, waktu pulih singkat, anti-inflamasi, menurunkan CMRO<sub>2</sub> otak, merupakan beberapa kelebihan dari efek propofol yang sudah terbukti dalam penelitian sebelumnya (Ali Z dan Prabhakar H, 2016). Nyeri pada saat penyuntikan, hipotensi, dan PRIS merupakan efek samping yang paling dihindari pada saat seorang ahli anestesi menggunakan propofol. PRIS (Propofol Related Infusion Syndrom) adalah efek samping propofol yang paling berbahaya dengan tingkat mortalitas dan morbiditas yang tinggi. Menurunkan kebutuhan dosis propofol durasi operasi dapat menurunkan resiko terjadinya PRIS (Sunaryo BW et al., 2015)

Atracurium merupakan agen nondepolarisasi diberikan pada pasien ini sebagai muscle relaxant yang membantu proses intubasi dengan dosis 0.5 mg/kgBB secara intravena. Atracurium dimetabolisme di plasma sehingga tidak bergantung pada fungsi ginjal dan hati untuk eliminasi. Obat ini juga tidak menyebabkan gangguan hemodinamik pada pasien, namun tetap harus diwaspadai risiko alergi akibat pemberian obat ini (Khalid DS, 2020). Penggunaan obat anestesi untuk pelemas otot (muscle relaxant) semuanya meningkatkan CBF, termasuk pada penggunaan atracurium pada pasien ini. Vecuronium merupakan jenis pelemas otot yang paling sedikit meningkatkan CBF, sehingga obat ini menjadi pilihan untuk tindakan bedah saraf (Lu M dan He L, 2019). Analisa pemberian cairan pada pasien dengan berat badan 58 kg, didapatkan kebutuhan maintenance 98 ml/jam, dengan cairan yang dibutuhkan selama pasien puasa adalah 609 ml, tindakan operasi besar 6-8 ml/kgBB = 6 ml x 58 kg = 348 ml. 1 jam pertama yang diberikan 500 ml, jam ke 2 580 ml, dan jam selanjutnya 250 ml. Perdarahan saat operasi 120 cc, pemberian cairan selama pasien operasi adalah 1330 ml dimana cairan yang dibutuhkan adalah 1175 cc yang artinya kebutuhan cairan sudah terpenuhi.

Urine output digunakan untuk memantau aliran darah renal. Resusitasi yang adekuat untuk mengganti volume cairan yang hilang, harus memproduksi urine output 0.5 mL/kgBB/jam pada orang dewasa, dimana 1 mL/kgBB/jam merupakan urine output yang adekuat pada pasien anak. Produksi urine pada pasien ini sebanyak 200 cc. Dimana normalnya dalam waktu 2.5 jam, produksi urine pada pasien ini 58 cc. Penggantian cairan selama tindakan operasi berdasarkan EBV pasien 4.350 ml, red blood cell volume (RBCV) preoperatif (Hct 33%) 1653 ml, RBCV (Hct 30%) 1305 ml, kehilangan darah saat persentase 30% = 1653 ml – 1305 ml = 348 ml, sehingga perhitungan darah yang boleh hilang adalah 1044 ml.

Pertimbangan pemberian transfusi darah pada pasien dengan Hb 10,4 mg/dL dianjurkan mengingat operasi ini bersifat tindakan operasi mayor dengan risiko perdarahan yang besar. Transfusi darah berhubungan dengan kejadian anemia yang meningkatkan mortalitas di rumah sakit dan memberikan outcome yang buruk pada pasien dengan trauma otak. pasien dengan trauma otak dianjurkan pemberian transfusi darah dengan menggunakan packed red blood cell (PRBC) (Thompson, et al, 2019).

Pasien dengan penurunan kesadaran, dimana GCS 7 pada periode preoperatif sebaiknya tidak dilakukan ekstubasi segera di ruang operatif, mengingat pada pasien ini dengan penurunan kesadaran berat (GCS <8) masih memerlukan pemasangan endotracheal tube dan juga perawatan lebih lanjut postoperative di ruang perawatan intensif.

## **SIMPULAN**

Tatalaksana perioperatif, termasuk dalam pemilihan agen anestesi yang digunakan sangat berpengaruh pada tindakan operatif bedah saraf, termasuk dalam mengontrol tekanan intracranial selama tindakan evakuasi perdarahan dilakukan. Pemilihan fentanyl, propofol, atracurium, sevoflurane dan penggunaan N<sub>2</sub>O sudah tepat pada pasien dengan cedera kepala terkait dengan pertimbangan efek masing-masing obat.

## **DAFTAR PUSTAKA**

- Ali Z, Prabhakar H. (2016). Fluid management during neurosurgical procedures. *J Neuroanaesth Crit Care.* 03(04):S35– 40. DOI : 10.4103/2348-0548.174733
- Apriawati V, Saragih GRS, Natalia D. (2019). Hubungan antara glasgow coma scale dan lama perawatan pada pasien cedera kepala dengan perdarahan subdural. *Jurnal kesehatan khatulistiwa.* 5(1):655-697  
<https://jurnal.untan.ac.id/index.php/jfk/article/view/32952>
- Apriawan T. (2017). Cedera otak: Seri perdarahan intrakranial dan manajemen pembedahan. Surabaya: universitas airangga.  
<https://spesialis1.ibs.fk.unair.ac.id/subdural-hematoma-sdh.html>
- Fukuda K. (2019). Intravenous opioid anesthetics In : Miller's anesthesia. 6th ed. Churchill Livingstone, Philadelphia. 379-424
- Greenberg MS. *Handbook of neurosurgery.* (2010). Seventh edition. New York: thieme medical publisher.
- Kaye AH. *Essential Neurosurgery.* (2005). 3<sup>rd</sup> edition Massachusetts: blackwell publishing LTD.
- Kwon YS, Yang KH, and Lee YH. (2016). Craniotomy or Decompressive craniectomy for acute subdural hematomas: surgical selection and clinical outcomes. *Korean J Neurotrauma.* 12(1)22-27. doi: [10.13004/kjnt.2016.12.1.22](https://doi.org/10.13004/kjnt.2016.12.1.22)
- Li J, Gelb AW, Flexman AM, Ji F. (2016). Definition, evaluation, and management of brain relaxation during craniotomy. *Br J Anaesth.* 116(6):759–69. DOI: [10.1093/bja/aew096](https://doi.org/10.1093/bja/aew096)
- Lu M, He L. (2019). *Textbook of Neuroanesthesia and Neurocritical Care.* Vol. I, Anesthesia & Analgesia. doi: 10.1213/ANE.0000000000004430
- Sunaryo BW, Suryono B, ChasnakSaleh S. (2015). Penatalaksanaan perioperatif Cedera Kepala Traumatik Berat dengan Tanda Cushing. *J Neuroanestesi Indonesia.* 4(1):34–42. DOI: <https://doi.org/10.24244/jni.vol4i1.107>

Thompson J, Moppett I, Wiles M. (2019). Smith and Aitkenhead's Textbook of Anaesthesia.

Yusuf Hisam, Sudadi SR. (2013). Tatalaksana Peningkatan Tekanan Intra Kranial (TIK) pada Operasi Craniotomi Evakuasi Hematom yang disebabkan oleh Hematom Intracerebral. 1(1):35–42. <http://anestesi.fk.ugm.ac.id/jka.ugm/download-file-275104.pdf>

Khalid DS, Indriasari. (2020). Penggunaan Pelumpuh Otot Pada Pasien Kritis. Jurnal Ilmiah WIDYA Kesehatan dan Lingkungan. 1(3): 185-193. <https://e-journal.jurwidyakop3.com/index.php/kes-ling/article/view/377/36>

